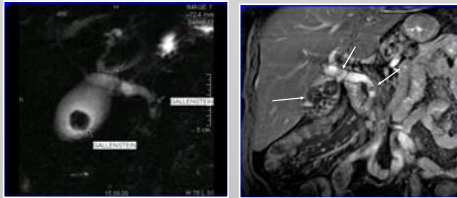




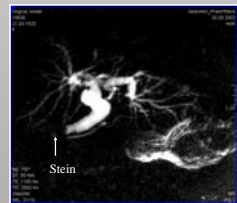
# MRCP

(Magnetresonananz-Cholangio-Pankreatikographie)

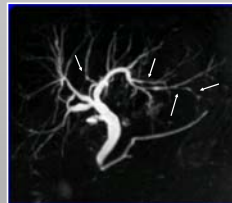- Durch die Einführung der **MRCP** können mit der Kernspintomographie ähnliche Aussagen wie mit der ERCP getroffen werden.
- **Vorteile:** Keine Endoskopie erforderlich, unabhängig von vorausgegangenen Magenoperationen, keine Strahlenbelastung.
- **Nachteile:** Keine therapeutischen Maßnahmen wie Steinextraktion und Papillotomie möglich.



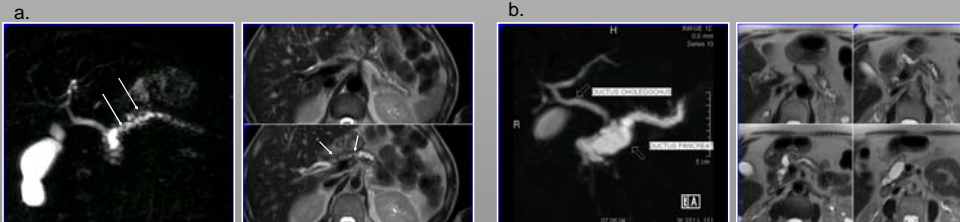
Gallenblasenkonkremente und Steine in den Gallengängen (→)



Zn. Gallenblasen –OP, präpapilläres Konkrement mit Aufstau der Gallengänge (→)

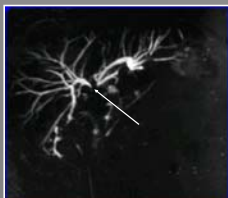


Chronische Gallengangsentzündung mit Wandunregelmäßigkeiten und Kalibersprünge des Gangsystems



MRCP und transversale Schichten in der MRT. (a) Chronische Bauchspeicheldrüsenerkrankung mit pseudozystischer Aufweitung des Gangsystems mit Steinen im Pankreasgang (→) .

(b) Schwere chronische Bauchspeicheldrüsenerkrankung mit massiver Aufweitung des Pankreasganges und zunehmender Verminderung des Drüsengewebes



Klatskin – Tumor: Bösartiger Gallengangstumor in Höhe der Aufzweigung des Hauptgallenganges (→) mit Aufstau der Lebergänge und fehlender Darstellung des Hauptgallenganges